



REVISIÓN (Versión española)

Eficacia de las pruebas diagnósticas del Cáncer Cervicouterino y Virus del Papiloma Humano

Effectiveness of diagnostic testing for Cervical Cancer and Human Papilloma Virus

José Eduardo Samperio Calderón¹, Arturo Salazar Campos²

¹ Maestro en Salud Publica, Universidad Autonoma del Estado de Hidalgo, Pachuca, Hidalgo. México

² Maestro en Salud Publica, Universidad Autonoma del Estado de Hidalgo, Pachuca, Hidalgo. México

* Autor para correspondencia.

Correo electrónico: dr.eduardosamperio@hotmail.com (José Eduardo Samperio Calderón).

Recibido el 12 de enero de 2019; aceptado el 28 de marzo de 2019.

Como citar este artículo:

Samperio Calderón JE, Salazar Campos A. Eficacia de las pruebas diagnósticas del Cáncer Cervicouterino y Virus del Papiloma Humano. JONNPR. 2019;4(5):551-66. DOI: 10.19230/jonnpr.2953

How to cite this paper:

Samperio Calderón JE, Salazar Campos A. Effectiveness of diagnostic testing for Cervical Cancer and Human Papilloma Virus. JONNPR. 2019;4(5):551-66. DOI: 10.19230/jonnpr.2953



This work is licensed under a Creative Commons Attribution-NonCommercial-ShareAlike 4.0 International License
La revista no cobra tasas por el envío de trabajos,
ni tampoco cuotas por la publicación de sus artículos.

Resumen

El cáncer de cuello uterino es una de las primeras 5 neoplasias más comunes en mujeres en el mundo, derivado de esto a través del tiempo han surgido pruebas de tamizaje para su diagnóstico oportuno (citología convencional, citología a base líquida, inspección visual con ácido acético o Lugol, colposcopia...); dichas pruebas se han perfeccionado e incluso se han creado nuevas que permiten la detección del agente causal (virus del papiloma humano) como la hibridación y PCR (reacción de cadena de polimerasa), cada herramienta de detección tiene diferente sensibilidad y especificidad; como resultado de esta revisión, es negativo o erróneo el uso de pruebas de tamizaje como citología convencional, inspección con ácido acético o Lugol derivado de su sensibilidad y especificidad que pueden originar falsos positivos en los diagnósticos; esto en cuanto a lesiones cervicales o cáncer cervicouterino.

Palabras clave

Cáncer Cervicouterino; virus del papiloma humano; tamizaje; eficacia



Abstract

Cervical cancer is one of the first 5 most common neoplasms in women in the world, derived from this over time that screening tests have emerged for its timely diagnosis (conventional cytology, liquid based cytology, visual inspection with acid acetic or Lugol, colposcopy ...); These tests have been perfected and even created. The detection reactions of causative agents (human papilloma virus) such as hybridization and PCR (polymerase chain reaction). As a result of this review, the use of screening tests such as conventional cytology, inspection with acetic acid or Lugol derived from its sensitivity and specificity that can lead to false positives in the diagnoses is negative or erroneous; This is true in cervical lesions or cervical cancer.

Keywords

Cervical cancer; human papilloma virus; screening; efficacy

Abreviaturas

ADN	Acido desoxirribonucleico
ARN	Ácido ribonucleico
ASCUS	Células atípicas de significado no determinado
CCU	Cáncer Cervicouterino
IVA	Inspección visual tras aplicar ácido acético
IVL	Inspección visual tras aplicar la solución yodoyodurada de Lugol
LIEA	Lesiones intraepiteliales de alto grado
LIEB	Lesiones intraepiteliales de bajo grado
NIC	Neoplasia intraepitelial cervical
NOM	Norma oficial mexicana
PCR	Reacción de cadena de polimerasa
RPM	Revoluciones por minuto
SSA	Secretaria de salud
VPH	Virus del papiloma humano

Introducción

El cáncer de cuello uterino es la séptima neoplasia más frecuente en la población mundial y la cuarta más frecuente entre las mujeres con un estimado de 528 mil nuevos casos diagnosticados anualmente, 85% de los cuales se registran en países en vías de desarrollo. La incidencia es más alta en países en vías de desarrollo; varía desde 42,7 en África Oriental,



hasta 4,4 por 100.000 mujeres en Asia occidental (Medio oriente); es también una importante causa de muerte por un tumor maligno en la mujer con 266.000 defunciones anuales, 87% de las cuales ocurren en países subdesarrollados.

En México desde 2006 el cáncer de cuello uterino es la segunda causa de muerte por cáncer en la mujer. Anualmente se estima una ocurrencia de 13.960 casos en mujeres, con una incidencia de 23,3 casos por 100.000 mujeres. En el año 2014, se registraron 3.063 casos nuevos de tumores malignos del cuello del uterino con una tasa de incidencia de 6,08 por 100.000 habitantes mayores de 10 años. La distribución de los casos de Cáncer de Cuello Uterino en relación a la edad, muestra un incremento a partir de los 35 años, siendo el grupo de 50 a 59 años de edad quien registra el mayor porcentaje con alrededor del 30% de todos los casos registrados para el año 2014; la edad promedio de presentación de los casos de CCU es a los 49,2 años. La positividad por Virus de Papiloma Humano para el año 2014 fue de 10,35, las entidades federativas que registraron el mayor índice de positividad fueron los estados de Veracruz, Tabasco y Chiapas con 13,1, 12,5 y 12,1 respectivamente. El 82,7% de los genotipos reportados de VPH corresponden a otros VPH, un 18,81% a VPH16 y un 3,6% a VPH 18, el resto son debidos a coinfección de estos genotipos. En relación a la clasificación histológica, el 46% de los CCU registrados, corresponden a carcinoma epidermoide invasor, un 23% a carcinoma epidermoide microinvasor, un 10% a adenocarcinoma endocervical in situ, un 6% a adenocarcinoma endocervical invasor, el resto se encuentran asociados a otros tipos histológicos. En relación a la clasificación por etapas clínicas de detección del CCU, el 23,27% corresponden a carcinoma in situ, el 25,51% a etapas tempranas, el 16,61% a etapas intermedias, un 30,8% a etapas tardías y el 3,79% de los casos de CCU son tumores no clasificables. ⁽¹⁾

En cuanto a las tasas de mortalidad por cáncer cervicouterino en el estado de Hidalgo, en el año 2000 ocurrieron 75 defunciones (tasa de 9,3 x 100.000 mujeres), en 2001 94 (11,2), en 2002 60 (7,1), en 2003 79 (8,6), en 2004 85 (9,0) y en 2005 94 (9,6). ⁽²⁾

Contexto histórico de las pruebas de tamizaje para CCU y VPH

En 1914 el doctor George Nicolás Papanicolaou realiza citologías a cobayos del ciclo menstrual (técnica). Para 1927 el doctor Aurel Babes (1886-1962) presentó su trabajo sobre el diagnóstico de cáncer del cuello uterino mediante frotis, el cual publicó en 1928.

El investigador Hans Peter Hinselmann inventa el colposcopio, el cual usó por primera vez en diciembre de 1924; a través de la "prueba del ácido acético". Walter Schiller (1887-1960) desarrolló en 1928 la prueba de Lugol (Schiller mejoró la técnica de raspado con ayuda de curetas afiladas para obtener muestras a partir de áreas sospechosas colposcópicamente,



permitiendo el análisis histológico, por lo que puede ser considerado el precursor de la prueba de PAP. El alemán Karl August Bolten (1912-1972) llegó a ese país como estudiante en 1953 y desarrolló una escuela de colposcopia. George Papanicolaou continuó trabajando y en 1940 "Perfecciona la Técnica PAP" (toma-fijación-tinción-nomenclatura). El Doctor Harald zur Hausen propuso en 1975, que el virus del papiloma humano (VPH) era el agente etiológico del cáncer cervical. Ya para la década de los ochenta cuando Lutz Guissmann publicó las primeras secuencias de VPH aisladas de condilomas acuminados: el VPH-6 y el VPH-11; usadas como sondas de hibridación para el 16 y 18 posteriormente. ⁽³⁾

En la actualidad, la tendencia de numerosos grupos de investigación es evaluar la posibilidad de emplear distintas técnicas moleculares para la detección del VPH como herramienta en el tamizaje primario del cáncer cervical y displasias. Pese a ello, es importante que las técnicas aplicadas tengan una gran sensibilidad y especificidad, además de una buena reproducibilidad y valor predictivos negativo, para considerarlas y aplicarlas de la manera óptima para la detección de VPH en la práctica clínica.

Las pruebas de diagnóstico sistemático de la infección por el VPH pueden ser clasificadas en visuales (colposcopia), microscópicas (citología) y moleculares (PCR, hibridación, etc.). La colposcopia es un procedimiento exploratorio instrumentado para observar la condición del epitelio, que se basan en la identificación anormal de tejido por un emblanquecimiento al aplicar ácido acético o Lugol. ⁽⁴⁾

Citología cervical convencional/Papanicolau

Prueba de tamizaje para la detección oportuna de cáncer cervicouterino, consiste en la obtención de células del endocérvix y exocérvix, su extendido en el portaobjetos, la aplicación de la técnica de tinción de Papanicolaou y la observación al microscopio de la muestra para interpretar los cambios o alteraciones en la morfología de las células. La detección oportuna del cáncer cervicouterino mediante la citología cervical (descritas por George Papanicolaou en 1943) en los últimos 50 años ha reducido la mortalidad por cáncer invasor del cérvix a nivel mundial. ⁽⁵⁾

Posee una especificidad del 94% ⁽⁶⁾ mientras que la sensibilidad de la citología se ha reportado desde 32,4 a 90%, pudiendo no detectarse neoplasias de alto grado o cáncer en más de 35%; produce falsos negativos de 5 a 35% y suponen una derrota a la detección oportuna porque podría ser diagnosticado avanzadamente posteriormente. Para que este tamizaje sea altamente sensible y específico es necesario que la muestra citológica contenga células del exocérvix y endocérvix, que estas sean adecuadamente extendidas en el portaobjetos y fijadas correctamente, además de la aplicación adecuada de la técnica de tinción de Papanicolaou e



interpretación apropiada de los cambios morfológicos celulares⁽⁷⁾. Existen 3 formas de tomar la citología, véase la siguiente imagen (Figura 1):




Figura 1. Técnicas para extender el material exocervical.

Fuente: Ramos G. Citología cervical satisfactoria, extendido exocervical circular comparado con longitudinal. Rev Mex Inst Mex Seguro Soc. 2014; 52⁽⁶⁾.

Existen criterios para evaluar la calidad de la muestra, el sistema Bethesda, incorporado a la Norma oficial mexicana NOM-014-SSA2-1994, utiliza las siguientes categorías de reporte:

- Satisfactoria para evaluación (con la especificación de si existen o no elementos de la zona de transformación).
- Insatisfactoria para evaluación (cuando el espécimen no se encuentra identificado, la laminilla está rota o existen elementos que impiden su interpretación, como sangre o inflamación).

Este sistema de reporte establece los criterios mínimos de celularidad y visibilidad, tanto glandular como escamosa, y subraya la importancia de las células endocervicales o de la zona de transformación como indicador principal para la calidad de la toma de la muestra. Con ello deja en otro rango los elementos celulares del exocérvix (células escamosas), puesto que éstas no califican para decidir si la muestra es satisfactoria para evaluación y únicamente se refiere a indicadores de calidad, entre los que destacan celularidad mínima (8000 a 12 000



células escamosas) y visibilidad de las mismas (mínimo 25 % de células escamosas sobrepuestas).⁽⁸⁾

Citología cervical a base líquida

La citología en base líquida a diferencia de la convencional no se realiza el extendido en la fase inicial, sino se transfiere el material (muestra) al líquido fijador o preservante, que incrementa la detección citológica de lesiones escamosas intraepiteliales y reducen el número de extendidos insatisfactorios; la sensibilidad en base líquida para Lesiones Intraepiteliales de Alto Grado (LIEA), Lesiones Intraepiteliales de Bajo Grado (LIEB) y Células Atípicas de significado no determinado (ASCUS), y se encontró 57,1%; 79,1% y 90,4% respectivamente, con respecto a la convencional, con 55,2%; 75,6% y 88,2%, sin diferencias estadísticas en sensibilidad y especificidad para neoplasias cervicales grado 2, entre la técnica convencional y la base líquida.⁽⁹⁾

El procedimiento consiste en extraer del vial los cepillos, el líquido se vierte a un tubo de ensayo y se centrifuga por 5 minutos 1.500 RPM; se elimina el sobrante dejando el sedimento, se toman los soportes para los portaobjetos y se coloca una porta encima (identificada con un código secreto), un filtro que lleva un agujero en el centro, una especie de embudo y un anillo que se gira para sujetar los demás. Con una pipeta automática se deposita una gota del sedimento en el portaobjeto a través del embudo mencionado antes. Este soporte con el portaobjeto, el filtro y la gota de sedimento se colocan en un envase cerrado y se le dan 5 minutos de tiempo a 1.500 revoluciones por minuto. Al terminar la centrifugación se sacan y desmontan los soportes de los envases en los que se quitó el filtro y se fija; se tiñe cada portaobjeto con la técnica convencional, con hematoxilina-eosina anteriormente descrita para la citología de Papanicolaou y queda lista para la observación al microscopio, como se explica en la imagen siguiente (Figura 2).⁽¹⁰⁾




Figura 2. Proceso de citología a base líquida.
Fuente. Elaboración propia, fotos tomadas de
<http://www.laboratoriopatologia.com/services-list/radiology/>

Inspección visual con Ácido Acético al 5% y Lugol al 10%

La inspección visual con ácido acético implica una revisión directa del cuello uterino bajo luz brillante (preferiblemente una lámpara de foco halógena) un minuto después de la aplicación de un 5% de ácido acético diluido. Esta técnica se está utilizando como un examen de detección para el cáncer cervical en muchos países de bajos y medianos recursos. La prueba es simple, factible y accesible. Permite resultados inmediatos para el diagnóstico y / o tratamiento ante mujeres positivas. Con una sensibilidad de 30 a 87% y especificidad del 86-100%.⁽¹¹⁾

El ácido acético al 5% causa una coagulación o una precipitación reversible de las proteínas celulares. Causa también hinchazón del tejido epitelial, en particular del epitelio cilíndrico y de cualquier zona del epitelio escamoso. Igualmente, causa deshidratación de las células y ayuda a coagular y despejar el moco en el cérvix. El epitelio escamoso normal es rosado y el epitelio cilíndrico es rojo, debido a la reflexión de la luz del estroma subyacente muy



vascularizado. Si el epitelio contiene muchas proteínas celulares, el ácido acético coagula estas proteínas que puedan opacar el color del estroma. Esta reacción acetoblanca produce un efecto perceptible que contrasta con el color rosado del epitelio escamoso normal circundante, un efecto que comúnmente se distingue a simple vista. El efecto del ácido acético depende de la cantidad de proteínas celulares presentes en el epitelio. Las zonas en las cuales se observa una actividad nuclear intensa y un contenido en ADN elevado muestran los cambios más intensos de color blanco. Cuando se aplica ácido acético al epitelio escamoso normal, ocurre poca coagulación en la capa de células superficiales, donde los núcleos son escasos.

Aunque las células más profundas contienen más proteínas nucleares, el ácido acético no penetra lo suficiente y, en consecuencia, la precipitación resultante no logra opacar el color del estroma subyacente. Las NIC y los cánceres invasores experimentan una coagulación máxima debido a su mayor contenido de proteínas nucleares (en vista del número elevado de células indiferenciadas contenidas en el epitelio) e impiden el paso de la luz a través del epitelio. Como resultado, el patrón vascular subepitelial queda oculto y el epitelio toma un color blanco denso. En caso de una NIC, la reacción acetoblanca se limita a la zona de transformación cerca de la unión escamoso cilíndrico, mientras que en caso de un cáncer, esta reacción afecta a menudo el cuello uterino entero, como se observa en la Figura 3. ⁽¹²⁾

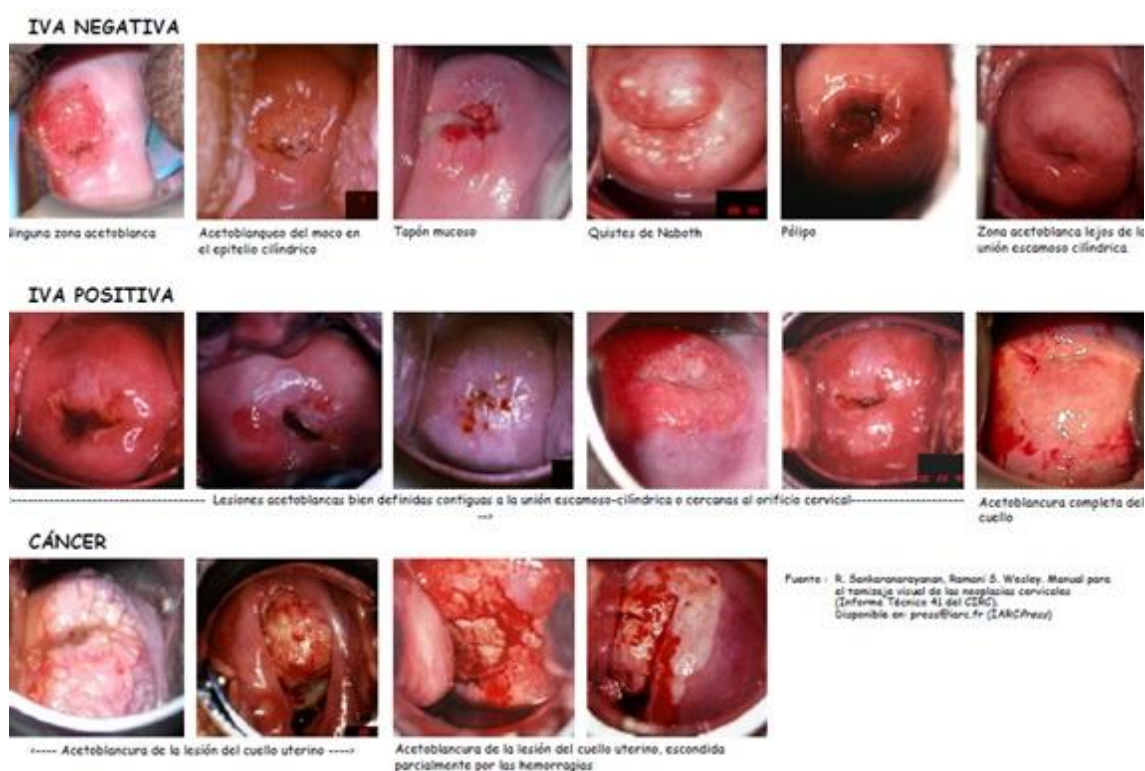


Figura 3. Cuadro de referencia clínica para la inspección visual tras aplicar ácido acético.
 Fuente: R. Sankaranarayanan, Ramani S. Wesley. Manual para el tamizaje de las neoplasias cervicales (Informe Técnico 41).



La inspección con Lugol al 10% es una prueba de tamizaje directa la cual tiene sensibilidad del 87,2% y una especificidad del 84,7%. El epitelio escamoso metaplásico contiene glucógeno mientras que la NIC y el cáncer invasor contienen escaso o ningún glucógeno. El epitelio cilíndrico tampoco contiene glucógeno, así como el epitelio escamoso metaplásico inmaduro o, en ocasiones, puede contenerlo en bajas cantidades. Por su parte, el yodo es glucofílico y, en consecuencia, la aplicación de una solución yodada da lugar a la captación de yodo por los epitelios que contienen glucógeno. Así pues, el epitelio escamoso normal, que sí contiene glucógeno, se tiñe de color castaño caoba o negro tras la lugolización. En cambio, el epitelio cilíndrico no capta el yodo y no se tiñe, e incluso puede aparecer algo descolorido debido a una capa delgada de solución de Lugol. Igualmente, las zonas del epitelio metaplásico escamoso inmaduro pueden no teñirse con el yodo o bien teñirse de manera parcial. Si hay descamación (o erosión) de las capas celulares superficiales e intermedias a consecuencia de afecciones inflamatorias del epitelio escamoso, estas zonas no se tiñen con el yodo y se mantienen claramente incoloras contra un fondo negro o caoba. Las zonas de NIC o de cáncer invasor tampoco captan el yodo (ya que carecen de glucógeno) y se ven como zonas gruesas de color amarillo mostaza o azafrán. Las zonas con leucoplasia (hiperqueratosis) tampoco se tiñen con el yodo. En cuanto a los condilomas pueden, en ocasiones, teñirse parcialmente con el yodo, como se aprecia en la Figura 4. ⁽¹³⁾

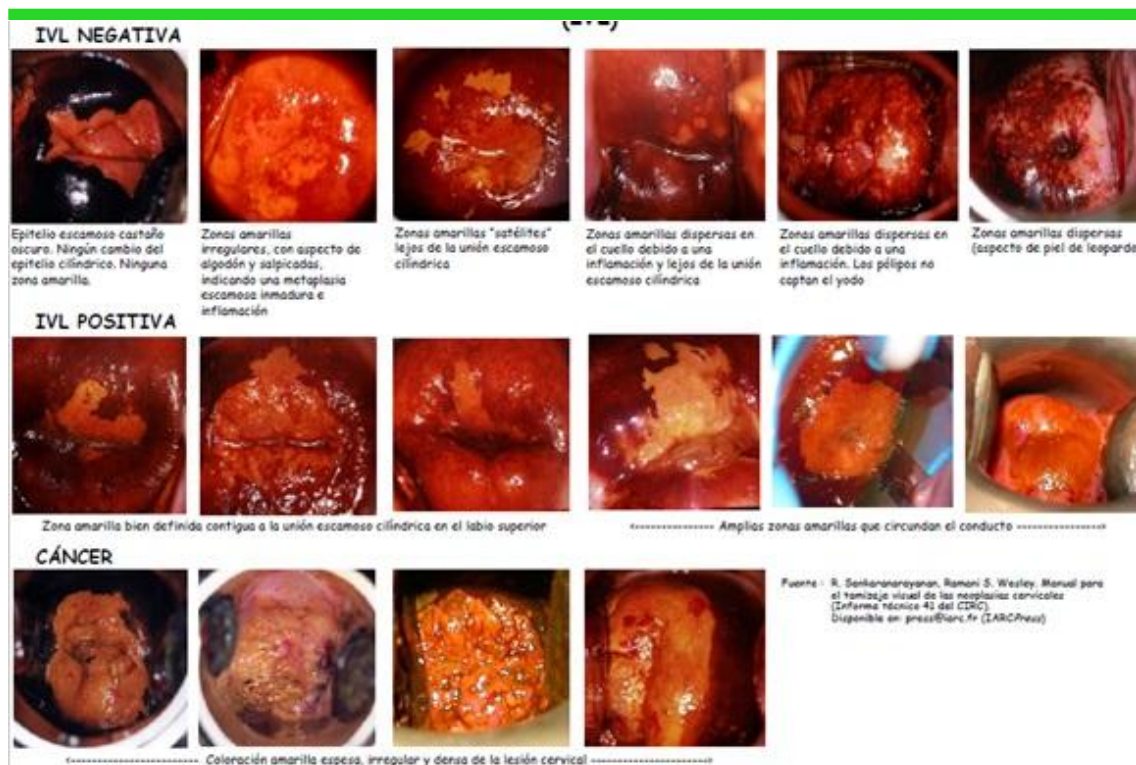

Figura 4. Cuadro de referencia clínica para la inspección visual tras aplicar la solución yodoyodurada de Lugol.
 Fuente: R. Sankaranarayanan, Ramani S. Wesley. Manual para el tamizaje de las neoplasias cervicales (Informe Técnico 41).

Colposcopia cervical

La colposcopia es un procedimiento mediante el cual se visualiza el epitelio y la trama sub epitelial del cérvix, usa un colposcopio con amplificaciones desde 7,5 X, 15X y 30 X, contribuye con el diagnóstico, localización, extensión de la lesión y características histológicas intraepiteliales. Con una sensibilidad de 83% de la colposcopia y especificidad de 86%.⁽¹⁴⁾

La colposcopia es el estándar de oro para diagnosticar y guiar el tratamiento de la neoplasia cervical de alto grado, pero por otro lado, funciona mal sin estándares en educación, entrenamiento y práctica de colposcopia.⁽¹⁵⁾

La colposcopia solo debe realizarse cuando las lesiones están presentes por confirmación citológica o reacción de cadena de la polimerasa. Los hallazgos colposcópico pueden variar de acuerdo con los tipos de VPH. En particular, las lesiones relacionadas con el tipo 16 son más definitivas y más grande que otros tipos.⁽¹⁶⁾



Captura híbrida II y III

Las moléculas de ácido nucleico monocatenario que son complementarias entre sí formarán híbridos en condiciones apropiadas. Las pruebas de hibridación se basan en este fenómeno y emplean moléculas de sonda marcadas para detectar moléculas objetivo complementarias específicas.

La hibridación III de ácido nucleico es el método más sensible para detectar VPH en muestras clínicas y el único capaz de identificar tipos específicos de VPH, detecta el ADN de 14 tipos de VPH de alto riesgo con genotipo VPH16 / 18 ⁽¹⁷⁾; mientras que hibridación II HC2 permite la detección de genotipos de 13 VPH (VPH 16, 18, 31, 33, 35, 39, 45, 51, 52, 56, 58, 59 y 68) por hibridación con sondas de ARN y amplificación de señal. ⁽¹⁸⁾ La hibridación III tiene una sensibilidad del 87,7% al 96,9% y especificidad de 90,6% al 91,7% ⁽¹⁸⁾; mientras que la hibridación II tiene una sensibilidad mayor del 96% y especificidad de 66,7%. ⁽¹⁹⁾

El procedimiento consiste en la toma de una muestra con cepillo cervical la cual se coloca en el vial; las muestras se desnaturalizaron manualmente antes del análisis de hibridación II en el sistema automatizado de captura rápida o manualmente. Se hibridan con partículas virales y se realiza la detección y lectura; como se aprecia en la Figura 5.

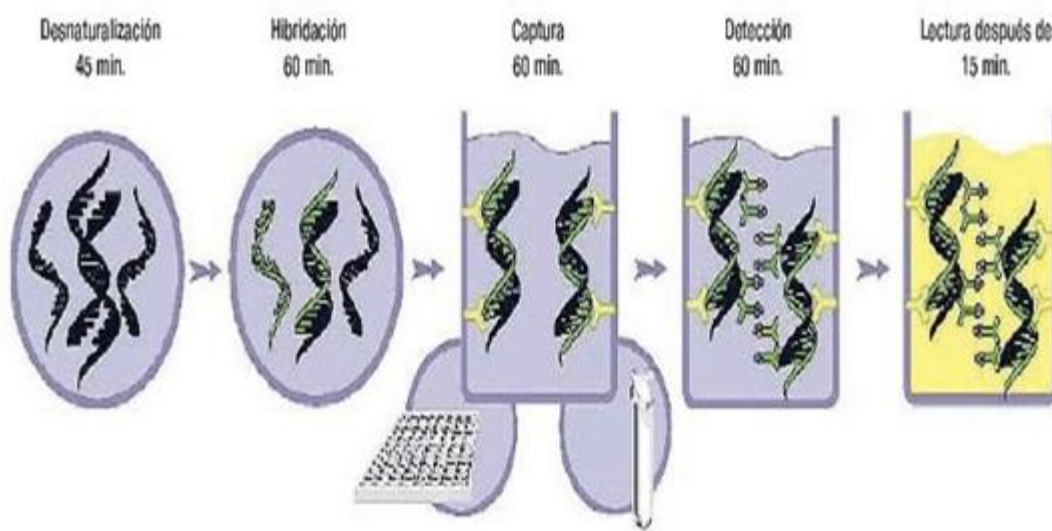


Figura 5. Proceso de hibridación.

Fuente: Obtenido

desde http://www.inmunolab.com/attachments/38/LBcaptura_hibrida_qiagen.pdf



Reacción de cadena de polimerasa

Amplificación del genoma del virus mediante PCR, método para discriminar el tipo de virus del papiloma humano, capaz de detectar entre 10 y 200 copias de genoma viral por muestra. Detectar el ADN diana mediante la utilización de oligonucleótidos iniciadores que complementan de forma específica con las regiones flanqueantes del ADN a amplificar gen L1. El estado de latencia afecta la sensibilidad de la PCR, sobre todo si la muestra fue tomada de una zona donde las células portadoras son escasas o están ausentes. ⁽²⁰⁾ Esto puede explicar que muestras resulten negativas por PCR. ⁽²¹⁾ Ha demostrado una mejor sensibilidad (entre 83,9% y 100%) que la citología para la detección del VPH, pero con una especificidad menor (64,1% a 95,1%). ⁽²²⁾

Se toma la muestra con hisopado endocervical, la muestra se coloca en un vía viral, mediante cebadores dirigidos contra el virus del papiloma humano de alto riesgo (se reporta 16, 18 y alto riesgo (total 27); se extrae el ADN viral y se purifica; se realiza una reacción de cadena de polimerasa con el ADN extraído, ⁽²³⁾ fueron separados y detectados en términos de su tamaño mediante el uso de electroforesis capilar. ⁽²⁴⁾ Los virus de alto riesgo son alto riesgo (26, 31, 33, 35, 39, 45, 51, 52,53, 56, 58, 59, 66, 68, 73, 82). ⁽²⁵⁾

Conclusiones

A lo largo de la historia del tamizaje del cáncer Cervicouterino se han creado y perfeccionado herramientas para la detección oportuna del virus del papiloma humano, lesiones cervicales y cáncer Cervicouterino; de acuerdo a esta revisión podemos decir que para la detección de virus del papiloma humano la mejor herramienta hoy en día es PCR debido a su alta sensibilidad y especificidad (costo-beneficio); así como que permiten un mayor número de virus detectados, como se aprecia en el cuadro número 1, actualmente en México se aplica dicha herramienta en sustitución de la hibridación que solo permitía detectar o no la infección sin la genotipificación de este, el primero en combinación con citología en base líquida la cual disminuye la incidencia de mala fijación y por ende mala lectura diagnóstica; en cuanto a la detección de lesiones cervicales la mejor herramienta es la citología a base líquida ya que provee una mayor sensibilidad y especificidad en comparación a la convencional la cual requiere de capacitación constante por el personal para una correcta fijación o extendido en la lamilla, el cual es el error número 1 para la falta de celularidad a su lectura y con esto pueden darse resultados negativos, sin embargo la unión Europea de acuerdo a la revisiones hechas determino que el GOLD ESTÁNDAR es la colposcopia; sin embargo está presenta menor sensibilidad y especificidad con un 83 y 84% en comparación a la citología convencional o



liquida, haciendo la énfasis que es un estudio exploratorio el cual permite inspección visual con ácido acético o Lugol, así como toma de biopsia e incluso tratamiento, siempre y cuando se realice ante un tamizaje positivo a lesión cervical; en cuanto a la inspección con ácido acético y Lugol son buenas herramientas con buena sensibilidad y especificidad pero permiten una detección tardía ya que el proceso de malignización sería avanzado ante pruebas positivas, derivado que su positividad va de acuerdo a la cantidad de proteínas presentes (acético) en lesiones o carcinoma y presencia de glucógeno (Lugol), pero su bajo costo y reproductibilidad lo hace un estudio accesible para países de economía baja..

Ante esto cada país tomara la herramienta más propia para su tamizaje ya que no todas son accesibles y dependen de la economía del país; así mismo de sus prioridades en salud pública.

Recomendando desde un punto científico las pruebas de citología a base líquida, PCR (reacción de cadena polimerasa) y colposcopia; para la detección correcta y oportuna de cáncer cervicouterino y virus del papiloma humano; con una alta sensibilidad y especificidad.

Este artículo de revisión permite al lector profundizar sus conocimientos en el tamizaje de cáncer Cervicouterino y de la misma forma realizar críticas y poner a prueba dichas herramientas de tamizaje. (Tabla 1)



Tabla 1. Resumen de Pruebas de Tamizaje para Cáncer Cervicouterino y Virus del Papiloma Humano

Prueba	Detecta	Uso	Sensibilidad	Especificidad
Citología Convencional / Papanicolaou	Células anormales	Posible lesiones cervicales	32,4 a 90%	94%
Citología a Base Líquida	Células anormales	Posible lesiones cervicales	79,1% a 90,4%	NA
Inspección Visual Ácido Acético	Lesiones cervicales visibles	Posible lesiones cervicales	30 a 87%	86 a 100%
Inspección Visual Lugol	Lesiones cervicales visibles	Posible lesiones cervicales	87,2%	84,7%.
Colposcopia	Neoplasia cervical	Lesiones cervicales	83%	86%
Híbridos II	VPH	Detección de VPH de alto y bajo riesgo (13 tipos)	96%	66,7%
Híbridos III	VPH	Detección de VPH de alto y bajo riesgo (13 tipos)	87,7 a 96,9%	90,6%
PCR	VPH	Detección de VPH de alto y bajo riesgo (27 tipos)	83,9 a 100%	64,1 a 95,1%

Fuente: Elaboración propia, datos obtenidos de la referencias consultadas.

Aspectos negativos

Con la revisión anterior se infiere que es negativo o erróneo el uso de pruebas de tamizaje como citología convencional, inspección con ácido acético o Lugol derivado de su sensibilidad y especificidad que pueden originar falsos positivos en los diagnósticos; esto en cuanto a lesiones cervicales o cáncer cervicouterino. Respecto a la detección genotípica del virus del papiloma no es correcto el uso de la hibridación ya que tiene poca gama para identificación del virus así como las primeras pruebas solo permiten discriminar entre alto y bajo riesgo del virus haciéndola una prueba con bajo nivel costo-beneficio.

Referencias

1. Secretaria de Salud. Programa de Accion Especifico Prevencion y Control del Cancer de la Mujer 2013-2018. Programa. Mexico: Secretaria de Salud.
2. Olvera M. Prevalencia de cáncer cérvico uterino, lesiones premalignas y. Gaceta



-
- Hidalguense de Investigación en Salud. 2015; 8(2).
3. Herrera Y. Historia de la evolucion de las pruebas de tamizaje de cancer cervicouterino. Rev Med Inst Mex Seguro Soc. 2015; 53(6).
 4. Gutierrez R. Utilidad de las tecnicas moleculares de deteccion de VPH en el control y prevencion del cancer cervicouterino. AMATGI. 2011; III(5).
 5. Ramos G. Citologia cervical satisfactoria, extendido exocervical circular comparado con longitudinal. Rev Mex Inst Mex Seguro Soc. 2014; 52(6).
 6. Carrascal M. Correlacion diagnostica de la citologia cervical versus colposcopia en lesiones premalignas de cancer cervicouterino. IPS Universitaria Barranquilla. 2013; 9(1).
 7. Sanchez M. Certeza diagnostica de la colposcopia, citologia e histologia de las lesiones intraepiteliales del cervix. Rev Invest Med Sur Mex. 2013; 20(2).
 8. Secretaria de Salud. Modificacion a la Norma Oficial Mexicana NOM-014-SSA2-1994, para la prevencion, deteccion, diagnostico, tratamiento, control y vigilancia epidemiologica del cancer cervicouterino. Norma Oficial Mexicana. Mexico : Secretaria de Salud.
 9. Contreras R. Papanicolaou y citologia liquida en diagnostico de cancer de cervix. Hospital civil de Maracay. Comunidad y Salud. 2015; 13(1).
 10. Puerto de Amaya M. Citologia convencional y en base liquida en muestra compartida de tomas cervicouterinas. Repert Med Cir. 2015; 24(1).
 11. Mittal S. Visual inspection with acetic as a screening test for cervical cancer. Biomed Res. 2013; 1(1).
 12. R S. Análisis y registro de los resultados de la inspección visual con ácido acético al 5% (IVA). En R S. Manual practico para la deteccion visual de las neoplasias cervical. Lyon, Francia; 2005. p. 50.
 13. Sankaranarayanan R. Early detection of cervical cancer with visual inspection methods: a summary of completed and on-going studies in India. Salud Publica Mex. 2003; 45(3).
 14. Gonzalez G. Grado de efectividad y correlacion citologia-colposcopia utilizadas como pruebas diagnosticas en una entidad de salud de Santa Marta. DUAZARY. 2013; 10(2).
 15. Ulrich K. 2017 update of the European Federation for Colposcopy (EFC) performance standards fot the practice of colposcopy. European Journal of Obstetrics & Gynecology and Reprouctive Biology. 2018; 224.
 16. Nam K. Colposcopy at a turning point. Obstet Gynecol Sci. 2018; 61(1).



17. Zhao X. The performance of human papillomavirus DNA detection with type 16/18 genotyping by hybrid capture in primary test of cervical cancer screening: a cross-sectional study in 10.669 Chinese women. *Clinical Microbiology and Infection* xxx. 2018.
18. Lactobellis M. Clinical validation of Realquality RQ-HPV screen according to the international guidelines for human papillomavirus DNA test requirements for cervical screening. *Virology Journal*. 2018; 15(48).
19. Gutierrez L. Molecular diagnosis of human papillomavirus in the development of cervical cancer. *Salud publica de Mexico*. 2009; 51.
20. Moller D. Clinical and analytical performance of the BD Onclarity HPV assay for detection of CIN2 lesiones on SurePath samples. *Papillomavirus Research*. ; 2.
21. Astudillo O. Diagnostico molecular del virus del papiloma humano. *Panoram Medico*. 2014; 8(1).
22. Sanoja L. Deteccion y tipificacion del virus del papiloma humano mediante reaccion en cadena de polimerasa, en muestras cervicales de estudiantes. *Comunidad y Salud*. 2013; 11(2).
23. Sharafadeen K. Prevalence and risk factors for genital high-risk human papillomavirus infection among women attendin the outpatient clinics of a university teaching hospital in Lagos, Nigeria. *Pan African Medical Journal*. 2017; 28.
24. Beyazit F. The prevalence of human papillomavirus (HPV) genotypes detected by PCR in women tih normal and abnormal cervico-vaginal cytology. *Comunidad y Salud*. 2018; 11(2).
25. Aleksioska I. Prevalence of specific types of human papiloma virus in cervical intraepithelial lesions and cervical cancer in Macedonianan women. *Med Arch*. 2018; 71(1).